1940

Aus der Univ.-Klinik für Ohren-, Nasen- u. Kehlkopfkrankheiten der Martin Luther-Universität Halle-Wittenberg
Direktor: Prof. Dr. A. Eckert-Möbius.

Beiträge zur Klinik gutartiger Kehlkopfgeschwülste

Inaugural-Dissertation

zur
Erlangung des Grades eines Doktors der Zahnheilkunde
der
Hohen Medizinischen Fakultät
der
Martin Luther-Universität Halle-Wittenberg.

Vorgelegt von

Erwin Lau

bestalltem Zahnarzt aus Halle (Saale)

LANE MEDICAL LIBRARY
SAN FRANCISCO

Halle (Saale) 1940

1. Berichterstatter: Prof. Dr. Joh. Koch.
2. Berichterstatter: Prof. Dr. H. Heinroth.

Tag der mündlichen Prüfung: 3. 9. 1940.

Gedruckt mit Genehmigung der Fakultät.

Druck: Ostdeutsche Druckerei und Verlagsanstalt, Inh. Otto Jung, Halle/S.

In Verehrung und Anerkennung

meinen lieben Eltern gewidmet

Digitized by the Internet Archive
in 2026

https://archive.org/details/IA40154019_0436

Unter Geschwülsten verstehen wir einen Wachstumexzeß eines Gewebes, der eigenen Gesetzen folgt, vom Körper in hohem Grade unabhängig ist, sich selbständig weiterentwickelt und in seinem histologischen Bau mehr oder minder vom Mutterboden abweicht. Anschwellungen der Gewebe, wie wir sie u. a. im Verlauf der Entzündungen auftreten sehen, ferner Hypertrophien und Hyperplasien, Granulombildungen (Tuberkulose, Lues, Lepra), Zysten, sofern sie nicht aus soliden Tumoren entstanden sind (Zystadenome) oder ein selbständiges Wachstum zeigen (Epithelzysten, Dermoidzysten, Teratome), schließlich Aneurysmen, Hydrozelen dürfen nicht als wahre Neubildungen bezeichnet werden.

Seit Virchow werden die Geschwülste eingeteilt nach dem Charakter ihres Mutterbodens. Demnach unterscheidet man Geschwülste der Bindegewebsreihe, des Muskel-, des Nerven-, des Epithel- und des Endothelgewebes und die Mischgeschwülste. Nach ihrem klinischen Verhalten kann man sie auch einteilen in: gutartige und bösartige Geschwülste, wozu ihr histologischer Bau am besten mit herangezogen wird.

Die Diagnose der Geschwülste geschieht ebenfalls nach histologischen Prinzipien, indem man zu ergründen versucht, von welchem Gewebe die Geschwulst ihren Ausgang genommen hat; ihr klinisches Verhalten wird dann hauptsächlich dadurch bestimmt, ob sie expansiv, d. h. durch Ausdehnung unter Verdrängung des Nachbargewebes, oder infiltrativ wächst. Im letzteren Falle durchwächst die Geschwulst das Nachbargewebe und bewirkt allmählich ein Verschwinden des normalen Gewebes und seine Substituierung durch Tumorgewebe, was sich ebenfalls gut aus dem histologischen Bild ergibt. Expansiv sich ausdehnende Geschwülste sind im allgemeinen leicht auszuschälen, während infiltrativ wachsende in die gesunde Umgebung ohne scharfe Grenzen übergehen. Durch dieses infiltrierende Wachstum sind wiederum die klinischen Symptome der Verschleppung von Geschwulstteilchen auf dem Lymph- oder Blutwege bedingt, welche Veranlassung zu regionären oder zu entfernteren Organmetastasen

geben. Dies ist bei den gutartigen Geschwülsten niemals der Fall, wohl aber bei den bösartigen.

Über die Ätiologie der benignen und malignen Geschwülste sind unsere Kenntnisse noch unzureichend.

Die Symptome der gutartigen Neubildungen des Kehlkopfes ergeben sich aus dem Sitz, der Größe und dem Wachstum. Sitzt eine Geschwulst am Stimmband, so wird die Stimme gestört sein. Es gibt aber auch Fälle, wo Stimmbandpolypen, die sich bei der Phonation nach unten verlagern, keine merkbaren Störungen verursachen. Schmerz und Fremdkörpergefühl können vorhanden sein, fehlen aber auch bei vielen Fällen. Ebenso wurde anhaltender Hustenreiz nur in den wenigsten Fällen beobachtet. Die gutartigen Geschwülste zeigen weiterhin selten Neigung zu Ulcerationen. Trotz aller dieser unscheinbaren Symptome kann der Patient aber zugrunde gehen, und zwar dann, wenn die Geschwulst das Atemrohr verlegt. Der Tod kann auch eintreten, wenn eine Geschwulst aspiriert wird. Bei langsamem Wachstum tritt das Symptom der Atemnot wenig in Erscheinung.

Wichtig und unterschiedlich gegenüber den bösartigen Kehlkopfgeschwülsten ist die Tatsache, daß die gutartigen Neubildungen niemals zu Metastasen Anlaß geben.

Wenden wir uns zunächst dem Schrifttum zu, soweit darin Fälle und Angaben vermerkt sind, die im Rahmen dieser Arbeit von Interesse sind. Bei Durchsicht der Literatur über gutartige Neubildungen fällt auf, daß die meisten Autoren von der Seltenheit dieser Neubildungen sprechen. So schreibt u. a. Hajek [24] von den benignen Geschwülsten, daß man den auf entzündlicher Basis entstandenen Hypertrophien, Polypen und Entzündungsknoten zwar häufig begegnet, die übrigen gutartigen eigentlichen Neubildungen wie Fibrome, Myxome usw. relativ selten beobachtet. Aus der 201 Fälle umfassenden Statistik Kriegs geht hervor, daß die bösartigen Neubildungen des Kehlkopfes im Verhältnis zu den gutartigen viel häufiger sind.

Von den gutartigen Geschwülsten des Kehlkopfes wäre in erster Linie das Papillom zu nennen, doch ist in der Literatur gerade hierüber viel geschrieben worden und es liegen derart viel Fälle vor, daß wir uns mit dieser Feststellung im Rahmen

dieser Arbeit begnügen können. Die Papillome nehmen bezüglich ihres Sitzes, ihrer Form, ihrer klinischen Symptome und ihrer Neigung zu Rezidiven eine Sonderstellung ein, auch insofern, als einige Autoren sie als epitheliale, andere wieder sie als bindegewebige Geschwülste auffassen. Schließlich werden sie von den meisten Pathologen zu den gemischten Geschwülsten (Fibroepitheliom) gerechnet. Es soll deshalb im Rahmen dieser Arbeit auf die Papillome nicht näher eingegangen werden.

An zweiter Stelle seien hier die Schleimhautpolypen erwähnt, welche als kleine, gutartige, entzündliche Wucherungen aus der Schleimhaut hervorgehen und gewissermaßen reine Hypertrophien der Schleimhaut in all ihren Teilen sind. An diese gutartigen Bildungen müssen wir besonders bei der Differentialdiagnose denken.

Fraglich ist es, ob reine Myxome im Bereich des Kehlkopfes vorkommen, wenn wir für diese Bezeichnung von dem Grundsatz ausgehen, daß das Myxom mikroskopisch sich durch das charakteristische Bild des embryonalen Gewebes (Hajek [24]) und chemisch durch den Nachweis der schleimgebenden Substanz (Schrötter [51]) auszeichnet. Dieser letzte Nachweis aber fehlt in allen bisherigen Beobachtungen; denn die Diagnose ist meist nur nach dem makroskopischen Aussehen: schlapp, durchscheinend und von weicher Konsistenz, gestellt worden. Die Myxome sind als erbsen- bis kirschgroße, knollige, gut abgesetzte Geschwülste von grauweißlicher, gelblicher oder mehr rötlicher Farbe beschrieben worden. Ziegler [58] steht auf dem Standpunkt, daß es reine Myxome im Kehlkopf nicht gibt. Auch Eppinger [17] ist der gleichen Ansicht. Chiari führt die Myxome überhaupt nicht als besondere Geschwülste an, während Fauvel sie nach den Papillomen als die am häufigsten vorkommenden gutartigen Kehlkopfgeschwülste bezeichnet.

Da im Bereich des Kehlkopfes normalerweise Knorpelgewebe in reichlicher Menge vorhanden ist, sollte man annehmen, daß unter den gutartigen Geschwülsten das Chondrom des öfteren zur Beobachtung gelangt. Chondrome in reiner Form sind jedoch zweifellos als selten anzusehen. Es handelt sich meistens nur um partielle Wucherungen des Knorpels an seiner Oberfläche, also gewissermaßen um Auswüchse des schon vorhandenen Knorpels.

Sie werden deshalb oft als Ekchondrome bezeichnet. Diese Knorpelgeschwülste des Kehlkopfes, die ihren Ausgang meist vom Ringknorpel oder Schildknorpel, selten von der Epiglottis und dem Arytaenoidknorpel nehmen, wachsen im allgemeinen sehr langsam aber stetig, sitzen breitbasig auf und haben eine knollige oder auch traubige Form. Sie sind von harter Konsistenz, bleiben meist klein, doch können sie die Größe eines Hühnereies erreichen. Bei solchem Wachstum können die Chondrome lebensgefährlich werden, dadurch, daß sie das Atemrohr verlegen und damit zur Erstickung Anlaß geben. Eine auffallende Wachstumsbeschleunigung erfahren die Chondrome nach Probeexcision oder unvollständiger Entfernung. Wie die klinische Erfahrung lehrt, werden Männer häufiger als Frauen befallen, und man trifft die Chondrome in allen Lebensaltern an, allerdings selten im Kindesalter, am häufigsten im 2. bis 4. Lebensjahrzehnt. In der Literatur sind über die Knorpelgeschwülste des Kehlkopfes von Alexander (1900) [1], Mansfeld (1909) [38], Engelhardt (1926) [14], Hart und Mayer [27] zusammenfassende Arbeiten geliefert worden, auf die ich hiermit hinweisen möchte. Die Knorpelgeschwülste des Kehlkopfes sind auch bei der Differentialdiagnose zu berücksichtigen.

Zu den gutartigen Kehlkopfgeschwülsten müssen wir weiterhin auch die Angiome rechnen. Reine Hämangiome und Lymphangiome stellen eine große Seltenheit dar. Demgegenüber kommen Mischgeschwülste wie z. B. Hämangiofibrome schon häufiger vor. Bindegewebige Geschwülste, die in ihrem Innern eine größere Anzahl dilatierter Gefäße enthalten, sind keine reinen Angiome. Man muß sie eher als Fibroangiome oder Angiofibrome bezeichnen, je nachdem die Gefäßneubildung oder die Zunahme des Stützgewebes vorherrscht. In der Literatur ist nur eine kleine Zahl klinisch und mikroskopisch sichergestellter reiner Angiome des Kehlkopfes zu finden.

Die Hämangiome haben danach am häufigsten ihren Sitz am Rand und an der oberen Fläche der Stimmbänder, wo sie stielartig oder breitbasig aufsitzen. Sie bleiben meist klein und schwellen nur bei Stauungen im Hals an. Ihre Größe schwankt zwischen der einer Erbse und einer Haselnuß. Sie zeigen eine dunkelrote, oft direkt schwarze Farbe. Die Oberfläche ist

elastisch, glatt oder höckerig. Bei bloßer Berührung neigen die Hämangiome zu starken Blutungen, die besonders bei Operationen hinderlich sind. Auch auf ihr multiples Auftreten wird besonders hingewiesen.

Weit seltener sind die Lymphangiome, welche breitbasig, flach oder kugelig auf der Unterfläche sitzen. Es sind blaßrote, bis haselnußgroße, unscharf gegen die Umgebung abgegrenzte, glatte Geschwülste. Ihr Sitz ist verschieden. Sie scheinen Epiglottis, Stimmbänder und Aryknorpel zu bevorzugen.

Beiden Formen gemeinsam sind die Kompressibilität und gewisse Volumenschwankungen. Häufig nehmen sie einen symptomlosen Verlauf und bleiben bei einer gewissen Größe stabil. Nur die an den Stimmlippen auftretenden Angiome pflegen infolge Störung des Glottisschlusses frühzeitig eine Stimmstörung hervorzurufen.

Die Therapie der Angiome an den Stimmlippen besteht in ihrer Entfernung mittels Kehlkopfstanze mit nachfolgender Verschorfung mittels Galvanokauters. Die geschwulstartig hervorragenden Hämangiome werden mit der galvanokaustischen Schlinge abgetragen oder durch Diathermie zerstört.

Nach A. Thost [52] müssen zu den nach klinischen Befunden beobachteten gutartigen Geschwülsten des Kehlkopfes neben den Papillomen an erster Stelle die Fibrome gerechnet werden. Die gleiche Ansicht vertritt auch Eppinger. Einige andere Autoren wie Nesse und M. Schmidt [48] sagen sogar, daß das reine Fibrom im Kehlkopf häufiger sei als das Papillom. Faßt man aber den Begriff des Fibroms recht eng und scheidet man die häufig mit ihnen verwechselten Schleimhautpolypen aus, so meinen Chiari [11] und Hajek [24], Blumenfeld [9] und Jaffé [9], dann müßte das Fibrom als eine recht seltene Geschwulstform am Kehlkopf bezeichnet werden. Fauvel fand unter 300 Geschwülsten nur 11 Fibrome.

In der Hauptsache treffen wir die Fibrome zwischen dem 30. und 40. Lebensjahr an, wobei das männliche Geschlecht bevorzugt wird. Das Auftreten bei Kindern ist selten. Nach Hart und Mayer [26] sollen die Fibrome 2- bis 3mal häufiger bei Männern als bei Frauen auftreten; speziell bei Predigern, Sängern, Offizieren und Eisenbahnern.

Die Größe der Fibrome schwankt zwischen Stecknadelkopfgröße und Wallnuß- oder Pflaumengröße. Was die Form anbelangt, so sind die Fibrome meist oval oder kugelig. Ihre Oberfläche ist meist fast glatt und ihre Farbe schwankt zwischen blaßrosa bis rot oder blaurot, je nach dem Gehalt an blutführenden Gefäßen. Die Fibrome sitzen der Schleimhaut des Kehlkopfes entweder breitbasig oder gestielt auf und sind scharf von der Umgebung abgesetzt. Nach ihrer Konsistenz, die entweder derb oder teigig ist, unterscheidet man harte und weiche Fibrome, je nach der Dichte des Gewebes und dem Gehalt an Interzellularflüssigkeit. Sie nehmen ihren Ausgang vom Bindegewebe der Submucosa oder vom Perichondrium. Vergegenwärtigen wir uns den Sitz der Fibrome, so stellen wir fest, daß sie mit Vorliebe am freien Rand der Stimmbänder oder auf deren Oberfläche wuchern. Gelegentlich treffen wir sie auch an den Taschenbändern oder der Epiglottis an, zuweilen aber auch im subglottischen Raum. Chiari [11] und Hajek [24] haben Fibrome auch am Kehlkopfeingang angetroffen. Sehr selten ist ihr Sitz im Sinus Morgagni und an den aryepiglottischen Falten (Hart und Mayer [26]).

An den Fibromen können sich sekundäre Veränderungen abspielen, wodurch diese Geschwülste ein besonderes Aussehen erhalten und ihr Charakter verwischt werden kann. Ich denke vor allem an ödematöse Quellung, an Vorkommen von Blutungen und von Blutpigment, welches die Fibrome gelb bis braun färbt, an die Ablagerung eigenartiger homogener Massen und endlich an Gewebsverkalkung. Man führt diese Veränderungen teils auf Ausscheidung einer fibrinösen Flüssigkeit, teils auf Absterben des Gewebes nach eingetretenen Kreislaufstörungen zurück.

Was die klinischen Symptome anbelangt, so sind diese hauptsächlich durch die allmählich erfolgende Verengung des Atemrohres bedingt. Anfangs können die Fibrome vollkommen symptomlos bleiben, erst später treten Heiserkeit, Schluckbeschwerden auf oder auch Hustenreiz, wenn sie zwischen die Stimmlippen als Fremdkörper geklemmt werden. Nach den neueren Beobachtungen haben verschiedene Fibromfälle zu schweren Atmungsstörungen und zu Erstickung geführt und zwar infolge Verschlusses der Glottisspalte oder Bronchien durch Aspiration. Auch Stimmritzen-

krämpfe sind gelegentlich beobachtet worden. M. Schmidt [48] sagt, daß sich die Kehlkopffibrome losreißen und vom Kranken ausgehustet werden können. Durch diesen besonderen Umstand kann es bei gutartigen Geschwülsten zuweilen zur Heilung kommen. Was noch hervorzuheben wäre, ist die Tatsache, daß bei den Fibromen niemals spontane Schmerzen auftreten. Hierbei möchte ich erwähnen, daß es ganz allgemein keine für eine besondere Geschwulstart charakteristischen Schmerzen gibt.

Gelegentlich kann ein Fibrom, das vom Rachen ausgeht und langgestielt ist, in die Kehlkopföffnung hinein verlagert werden und ein Larynxfibrom vortäuschen. Es ist überhaupt nicht immer leicht, durch die einfache Spiegeluntersuchung sofort die richtige Diagnose zu stellen, und bei den Fibromen benötigen wir besonders die mikroskopische Untersuchung und schließlich auch das Röntgenbild, das uns genau die Größe und den Sitz der Geschwulst erkennen läßt. Die mikroskopische Untersuchung sichert die Diagnose insofern, als sich oft hinter einem gutartig erscheinenden Tumor ein Karzinom verbergen kann. Ich kann deshalb nicht genug auf genaueste histologische Untersuchung aufmerksam machen.

Eine weitere Betrachtung im Rahmen dieser Arbeit gilt dem Lipom des Kehlkopfes, auf dessen Seltenheit Autoren wie Thost, Hajek, Hart, Mayer, Blumenfeld, Jaffé, Holt und Schrötter in ihren Schriften hinweisen. Vorläufig sind eigentlich nur ein gutes Dutzend Fälle beobachtet worden. Goldstein [23] stellte im Jahre 1909 eine Statistik von 13 Fällen zusammen, und seitdem sind kaum noch einige Fälle beschrieben worden. Übereinstimmend wird nie die Gutartigkeit des Lipoms außer Frage gestellt. Diese Geschwulst besteht hauptsächlich oder gänzlich aus lappenartig angeordnetem Fettgewebe, daneben ist immer ein feines gefäßführendes Stroma vorhanden. Es gibt aber auch Krankheitsbilder, bei denen das Bindegewebe reichlicher entwickelt ist, so daß diese Art der Geschwülste eher als Fibrolipom oder Lipofibrom bezeichnet werden muß.

Bezeichnend für das Lipom ist sein selbständiges, langsames Wachstum. Die Größe dieser Geschwülste ist verschieden; sie können erbsengroß sein oder so an Umfang zunehmen, daß sie außer den Kehlkopf auch den Schlund oder die Speiseröhre ver-

legen. Im letzteren Falle besteht für den Kranken eine außerordentliche Erstickungsgefahr, so daß ein schnelles operatives Eingreifen erforderlich ist. Nach Schrötter [51] ist das Lipom meist glatt, zuweilen aber auch fingerförmig gelappt oder ist ein aus nebeneinandersitzenden verschieden großen Knoten zusammengestezter Tumor. Gehen von dem Tumor zahlreiche zweigförmige Fortsätze aus, so spricht man von einem Lipoma arborescens. Schrötter beschreibt einen Fall, bei dem die Fortsätze bis zu 37 mm lang waren und teils in die Larynxhöhle, teils in den Sinus piriformis hineinragten. Zumeist besitzt das Lipom eine gewisse Beweglichkeit und sitzt an einem Stiel, selten breitbasig, auf seinem Ausgangspunkt fest. Entsprechend der weichen Konsistenz ist das Lipom elastisch, leicht eindrückbar und schimmert blaß, rötlich oder gelblich durch die dünne Schleimhaut. Seinen Ausgang nimmt das Lipom von dem submukösen Fett des Kehlkopfeinganges und hat daher meist seinen Sitz am Kehlkopfeingang, an der Epiglottis oder an den aryepiglottischen Falten. Daneben findet man bei Goldstein [23] das Taschenband, bei Jurasz [33] auch die Hinterwand des Larynx als Ausgangspunkt angegeben. Nur einmal wurde bisher über ein Lipom des Sinus Morgagni in der Literatur berichtet. Bei einem Fall, den Schrötter beschrieb, saß das Lipom auf dem Ligamentum glosso-epiglotticum und auf dem Seitenrande der aryepiglottischen Falte der linken Seite. Nach Thost [52] sollen die Lipome oft und schnell rezidivieren, so daß bei ausgedehnter Größe der Geschwulst oft eingreifende Operationen nötig wurden.

Bezüglich der Therapie der Lipome wäre zu sagen, daß diese gutartigen Kehlkopfgeschwülste mit der galvanokaustischen oder kalten Schlinge entweder auf indirektem oder direktem Wege entfernt werden. Die Art, wie der Operateur die Lipome entfernt, bleibt letzten Endes ihm selbst überlassen. Dies gilt übrigens ganz allgemein für alle Geschwülste des Kehlkopfes. Wichtig ist nur, daß sie restlos entfernt werden.

Wie ich eingangs erwähnte, sind die Geschwülste mit reinem histologischen Bau nicht sehr häufig, uns begegnen daher bei der klinischen und histologischen Untersuchung öfters die sog. Mischgeschwülste. Es ist eigenartig, daß sich in der Literatur eigentlich nur zerstreute Angaben darüber finden. Beschrieben wurden zwar die verschiedenen Kombinationen von

Geschwulstarten, doch an klinischen Fällen mangelt es oft. Voraussetzen möchte ich das Wissen um den Charakter der Mischgeschwülste. Die bekanntesten unter ihnen sind das Fibroadenom, Myxofibrom, Lipofibrom, Hämangiofibrom. Fast immer spielt dichtes oder lockeres Bindegewebe eine Rolle, daneben ebenso Drüsen, Gefäße, Zysten, Fett, Ödem und Flüssigkeitsansammlung oder auch amorphe Massen, Muskel- oder Nervenfasern. In diesem Zusammenhang möchte ich auf die Bemerkung v. Hansemanns [25] hinweisen, daß die Schleimdrüsen nicht allzuselten in Fibromen einen aktiven, wuchernden Bestandteil bilden sollen; man kann daher in derartigen Fällen von Fibroadenom sprechen. Angaben über reine Adenombildung im Kehlkopf werden wegen mangelhafter histologischer Untersuchung von Jurasz [33] und in letzter Zeit auch von Chiari angezweifelt. Auch Thost [52] rechnet die Adenome zu den äußerst selten beobachteten gutartigen Geschwülsten des Kehlkopfes und zwar auf Grund mikroskopischer Befunde. Wolfenden [55] läßt die Adenome als besondere Geschwulstform überhaupt fallen.

Soweit man in der Literatur Umschau hält, ist so gut wie gar nichts über das Ganglioneurom berichtet worden. Zwar haben Benda [5], Glinski [22], Freund [20], Martius [39], Geymüller [21], Sommerfeld [49] und Wood [56] Ganglioneurome, die vom Halssympathicus ausgingen, beschrieben, doch erst Eigler [16] erörtert aus dem Material der Halleschen Hals-, Nasen- und Ohrenklinik ein Ganglioneurom, das isolierten Sitz im Larynxinnern hatte. Diese Geschwulst zeigte keine Merkmale von Malignität und es haben klinisch auch keine Störungen von seiten des Halssympathicus bestanden. Über diesen von Eigler [16] bereits beschriebenen Fall wird von mir noch einmal näher bei den Krankengeschichten berichtet werden.

Im Anschluß an diese Betrachtungen wenden wir uns nun den Krankheitsfällen zu, die im Laufe der letzten Zeit in der Universitäts Hals-, Nasen- und Ohrenklinik Halle zur Beobachtung und Behandlung kamen und deren klinischer Befund und mikroskopische Untersuchung eine einwandfreie Diagnose stellen ließen. Aus der Vielheit der Fälle habe ich nur diejenigen herausgegriffen, die im Rahmen dieser Arbeit von besonderem Interesse sind. Wie

bereits erwähnt, wurden die Papillome weggelassen; auch die Schleimhautpolypen, welche mehr oder weniger entzündlicher Art sind und nicht zu den Geschwülsten gerechnet werden sollen, fanden keine Berücksichtigung. Die folgenden in ihren Erscheinungen größtenteils seltenen Krankheitsfälle können aber sicher einen wesentlichen Beitrag zur Klinik der gutartigen Kehlkopfgeschwülste liefern.

Fall 1: Alfred Sch.

Der 26jährige Patient litt seit 10 Jahren an Heiserkeit und dauernden Halsentzündungen, ohne daß er irgendwelche ärztliche Hilfe in Anspruch genommen hatte. Der klinische Befund zeigte nichts Bemerkenswertes an Ohren und Nase. Die Tonsillen waren beiderseits weich und zerklüftet, auch entleerten sich auf Druck hin Eiterpfröpfe. Die Larynxuntersuchung ließ in der vorderen Hälfte des linken Stimmbandes einen erbsengroßen gut beweglichen Tumor erkennen, der sich histologisch als Fibrom erwies. Nachdem die Geschwulst indirekt entfernt und danach noch die Tonsillektomie ausgeführt worden war, wurde der Patient von seinen Erscheinungen geheilt.

Dieser Fall zeigte das klinische Symptom der Heiserkeit, die sich bei ihm auf lange Jahre erstreckte. Das langsame Wachstum sprach für die Gutartigkeit der Geschwulst, die auf dem linken Stimmband saß. Die im Anschluß an die indirekte Abtragung des Fibroms vorgenommene Tonsillektomie diente der Beseitigung der chronischen Laryngitis. Wie bereits in der Einleitung erwähnt, kommen solche chronischen Entzündungszustände am Kehlkopf als evtl. Entstehungsursache nicht nur für Schleimhautpolypen, sondern auch für Fibrome in Frage. Es wurde deshalb der Beseitigung der chronischen Laryngitis, der chronischen Pharyngitis und Tonsillitis besondere Beachtung geschenkt.

Fall 2: Herbert W.

Der 31 Jahre alte Patient litt seit einem Jahr an Heiserkeit von wechselnder Stärke. Im Anschluß an eine Erkältung trat eine erhebliche Verschlimmerung ein. Eigentliche Schmerzen waren nicht vorhanden. Nur dann, wenn der Patient

viel hustete, hatte er ein wundes Gefühl im Hals. Ohren, Nase und Rachen o. B. Im Kehlkopf waren die Stimmbänder aufgelockert und bei der Laryngoskopie erkannte man im vorderen Abschnitt vom linken Stimmband ausgehend eine etwa kleinerbsengroße, weiße und weiche Geschwulst. Histologisch: lockeres Fibrom. Die Abtragung erfolgte auf indirektem Wege.

Auch hier wieder war die langandauernde Heiserkeit der Anlaß zu den Beschwerden. Auf die Tatsache, daß Schmerzen nicht bestanden hatten, soll besonders hingewiesen werden. Die Geschwulst wurde auch in diesem Falle auf indirektem Wege entfernt. Die mikroskopische Untersuchung erhärtete die klinische Diagnose: Fibrom.

Fall 3: Fritz St.

Patient, 45 Jahre alt, von Beruf Kaufmann. Seit 1 Jahr litt F. St. an Heiserkeit, besonders beim langen Sprechen während der Ausübung seiner beruflichen Tätigkeit. Zeitweise belegte Stimme. Keine Schmerzen vorhanden. Ohren, Nase und Rachen waren ohne wesentlichen Befund. Bei der Untersuchung des Kehlkopfes sah man die Taschenbänder, besonders rechts hinten, leicht verdickt. Das rechte Stimmband war glatt, weiß und gut beweglich. Das linke Stimmband war gerötet. Auf der Grenze zwischen vorderem und mittlerem Drittel des linken Stimmbandes erkannte man eine dunkelrot gefärbte Geschwulst von Erbsengröße. Die histologische Untersuchung bestätigte den klinischen Verdacht, daß es sich um ein Fibrom handelte.

Als wiederkehrendes Symptom für eine Kehlkopfgeschwulst war auch bei diesem Patienten die 12 Monate lang andauernde Heiserkeit vorhanden, die sich beim Sprechen verschlimmerte. Sonst hatte F. St. keine subjektiven Beschwerden. Die dunkelrote Farbe des Fibroms rührte von den erweiterten Gefäßen her, wie histologisch festgestellt wurde. In diesem Falle erfolgte die Abtragung des Fibroms auf direktem Wege, im Autoskop.

Fall 4: Hans W.

Der 40 Jahre alte Patient litt seit 2 Jahren an allmählich zunehmender Heiserkeit von wechselnder Stärke. Die Stimme war stark rauh bei erhaltener Kraft. Ohren und Nase o. B.

Im Rachen waren die Mandeln etwas vergrößert und von weicher Konsistenz. Sekret entleerte sich auf Druck nicht. Die Laryngoskopie ließ gut bewegliche Stimmbänder erkennen. Das linke Stimmband war diffus gerötet und walzenförmig verdickt. Auf ihm, dicht an der vorderen Kommissur war eine erbsengroße, graurote Geschwulst sichtbar. Histologisch: Fibrom.

Das hervorstechendste Merkmal war ebenfalls hier die lange Zeit bestehende Heiserkeit. Das Fibrom des linken Stimmbandes, welches in diesem Falle mehr nach der vorderen Kommissur lokalisiert war, wurde im Autoskop entfernt.

Fall 5: Hermann F.

Der 35jährige Patient war seit 6 Jahren heiser. Der Allgemein- und der Befund von Ohren, Nase und Rachen waren gut. Im Kehlkopf befanden sich mehrere erbsengroße Geschwülste auf Stimmbandmitte und in vorderer Kommissur. Die histologische Untersuchung ergab: Fibrom.

Nach 6 Jahren bestehender Heiserkeit kam der Patient wegen eines Fibroms zur Behandlung, das diesmal multipel und zwar an drei verschiedenen Stellen im Kehlkopf auftrat. Dieser Fall gibt uns den Hinweis, daß wir bei den klinischen Untersuchungen unter Umständen auch mit der Möglichkeit der Multiplizität gutartiger Geschwülste rechnen müssen, worauf in der Literatur nur bei den Papillomen hingewiesen wurde.

Fall 6: Max D.

Dieser Patient wurde von einem Facharzt wegen anhaltender Heiserkeit, die sich in den letzten 8 Tagen verschlimmert hatte, der Hals-, Nasen- und Ohrenklinik überwiesen. Der Befund vom 2. 8. 1938 ergab an den Ohren: rechts milchig getrübtes, links eingezogenes Trommelfell, Rachen o. B. Bei der Kehlkopfuntersuchung wurde auf dem rechten Stimmband, etwa in der Mitte, eine fast erbsengroße Geschwulst sichtbar. Beide Stimmbänder waren außerdem verdickt und gerötet. Der Patient wurde geröntgt. Auf der Aufnahme war die Geschwulst deutlich sichtbar. Die Röntgenaufnahme ist in einem späteren Abschnitt wiedergegeben. Histologisch: Fibrom.

Am 6. 8. 1938 wurde das Fibrom auf direktem Wege entfernt und am 18. 8. wurde M. D. mit freier, klarer Stimme entlassen.

Am 11. 12. 1939 machten sich Schluckbeschwerden bemerkbar und die Stimme war wieder deutlich belegt. Nochmalige Einweisung wegen Verdacht auf Kehlkopfgeschwür. Der Befund ergab: Leichte Schwellung der Taschenbänder, rechtes Stimmband gerötet und verdickt. Etwa von der Stimmbandmitte an bis zur vorderen Kommissur reichend befand sich eine rötlich glasige Verdickung. Das linke Stimmband war mäßig gerötet. Am 10. 1. 1940 erfolgte eine Probeexcision, deren histologische Untersuchung keinen bösartigen Befund ergab. Es handelte sich um eine Pachydermie. Die therapeutischen Maßnahmen beschränkten sich auf Inhalationen und Halslichtbäder gegen die chronische Laryngitis. Nach mehrfacher Kontrolle und Besserung des Befindens wurde der Patient wieder entlassen.

Bei sonst allgemein befriedigendem Befund trat als augenscheinlichstes Symptom die Heiserkeit hervor. Schluck- oder Atembeschwerden bestanden nicht. Erst später, ein Jahr nach Entfernung der rechten Stimmbandgeschwulst, bereitete das Schlucken Schwierigkeiten. Diese waren jedoch auf eine chronische Laryngitis zurückzuführen, und deshalb richtete sich gegen diese allein die Therapie. Besonders schön konnte in diesem Falle eine Röntgendarstellung des Fibroms gemacht werden, die am Ende der Arbeit gezeigt wird (Abb. 2).

Fall 7: Selma P.

Patientin 70 Jahre alt. Aus der Vorgeschichte geht hervor, daß S. P. seit 1913 Druckbeschwerden beim Schlucken und besonders beim Liegen hatte, die sich in letzter Zeit in erhöhtem Maße bemerkbar machten. Es wurden bereits 4mal von anderen Fachärzten Geschwülste aus dem Kehlkopf entfernt. Der Allgemeinbefund vom 8. 7. 1935 war gut und der Befund von Ohren, Nase und Rachen ergab nichts Wesentliches. Über dem Kehlkopfeingang jedoch befand sich eine pflaumengroße, gestielte, weiche Geschwulst, die von der Hinterwand des Kehlkopfes ausging, der hinteren Rachenwand lose anlag

und das hintere Drittel der Glottis überdeckte. Der Kehlkopf selbst war o. B. Am 9. 7. 35 wurde aus dem Sinus piriformis in Autoskopie eine gestielte Geschwulst entfernt, die sich histologisch als Lipom erwies. Ein weiteres Rezidiv wurde bis 1937 nicht beobachtet.

Der vorangehende Fall zeigte uns, daß im Vordergrund der Symptome die jahrelangen Schluckbeschwerden standen und daß es sich um ein Rezidiv einer bereits 4mal entfernten Kehlkopfgeschwulst handelte.

Fall 8: Karl R.

Der 32jähr. Patient gab an, daß er seit 1 Jahr heiser war. Der Befund von Ohren, Nase und Rachen zeigte keine Besonderheiten. Im Kehlkopf war eine weiche, dunkel gefärbte, erbsengroße Geschwulst des linken Stimmbandes nach der vorderen Kommissur hin sichtbar, die subglottisch und breitbasig aufsaß. Für Malignität lagen keine klinischen Anzeigen vor. Es erfolgte eine Probeexcision und das histologische Bild zeigte, daß es sich um ein Fibroadenom handelte. Die Therapie bestand in indirekter Entfernung der Geschwulst und die anschließenden Kontrolluntersuchungen zeigten einen guten Heilverlauf.

Wir sahen, daß die anhaltende Heiserkeit den Patienten zwang, sich in Behandlung zu begeben. Die Laryngoskopie ließ eine glatte, erbsengroße Geschwulst am linken Stimmband erkennen. Die Probeexcision und anschließende histologische Untersuchung bewies die Gutartigkeit der Geschwulst und zeigte, daß es sich um die seltene Bildung eines Fibroadenoms handelte.

Fall 9: Alfred R., 33 Jahre.

Aus der Vorgeschichte ist zu entnehmen, daß seit ½ Jahr sich die bestehende Heiserkeit nicht gebessert hatte. Vor allen Dingen verursachte das Sprechen Druckgefühl im Halse, ja sogar Schmerzen. Zeitweise völlige Stimmlosigkeit war als Folgeerscheinung der Beschwerden zu bewerten. Ohren, Nase und Rachen o. B. Der Kehlkopf dagegen ließ bei der Laryngoskopie folgenden Befund erheben: Stimmbänder leicht gerötet wie der Kehlkopfeingang; auf dem rechten Stimmband saß tief

eine erbsengroße, blaurote Geschwulst. Histologisch: Hämangiofibrom. Nach Entfernung dieser Mischgeschwulst standen bei der Kontrolluntersuchung nur noch kleine Schleimhautfetzen unterhalb des Stimmbandes.

Nach etwa 2 Jahren kam der Patient wiederum zur Behandlung. Bei der erneut erfolgenden Laryngoskopie waren eine erbsengroße Geschwulst der rechten vorderen Kommissur und eine von gleicher Größe auf dem rechten Stimmband sichtbar. Offensichtlich handelte es sich hierbei um Rezidive, welche so abgetragen wurden, daß keine Stümpfe sichtbar blieben.

Bei A. R. handelte es sich um eine andere Mischgeschwulst als wir sie bisher sahen. Das Hämangiofibrom des rechten Stimmbandes war verantwortlich für die 6 Monate lang bestehende Heiserkeit, welche erst nach Entfernung der Geschwulst verschwand. Allerdings traten dann nach 2 Jahren wieder Beschwerden auf, die offensichtlich durch multiple Rezidive hervorgerufen worden waren. Wir sehen also, daß Hämangiofibrome ebenfalls Neigung zum Rezidivieren haben. Deshalb muß unsere Therapie von vornherein darauf eingestellt sein, die Geschwulst so radikal wie möglich zu entfernen.

Fall 10: Ernst Sch., 13 Jahre alt.

Der Patient wurde wegen zunehmender Heiserkeit in die Hals-, Nasen- und Ohrenklinik Halle überwiesen, da die Behandlung bei einem praktischen Arzt den Zustand des Patienten nicht besserte. Der Allgemeinbefund und der Befund der Ohren, Nase und des Rachens zeigten keine wesentlichen Abweichungen vom Normalen. Die indirekte Laryngoskopie zeigte, daß der Kehlkopfeingang im hinteren Drittel durch einen großen kugeligen, grauroten, glatten Tumor verlegt war. Die Geschwulst hatte etwa Pflaumengröße und reichte nach hinten und seitwärts in den Sinus piriformes hinein, wodurch ein ausreichender Glottisschluß unmöglich war. Die Stimm- und Taschenbänder waren frei beweglich. Klinisch hatten keinerlei Zeichen einer Halssympathikuslähmung bestanden.

23. 10. 1935 Therapie: Bei der direkten Laryngoskopie derselbe Befund. Zunächst wurde im Autoskopiespatel mit dem

Doppellöffel ein Geschwulstteil abgetragen, nachdem lokal anaesthesiert worden war. Der abgetragene Geschwulstteil war knorpelig, derb und elastisch. Nach der histologischen Untersuchung handelte es sich um ein Ganglioneurom.

Am 25. 10. 1935 Ausführung der Schwebelaryngoskopie in Lokolanaesthesie zur restlichen Entfernung der Geschwulst. Das Ganglioneurom wurde mit einem Doppellöffel gefaßt, mit einer Schere umschnitten und abgelöst. Nach dem operativen Eingriff war der rechte Aryknorpel zum größten Teil von Schleimhaut entblößt, zeigte aber sonst seine normalen Konturen. Nach 5 Tagen war die Sprache fast klar, die Stimm- und Taschenbänder waren frei beweglich. Der Aryknorpel fast völlig überhäutet. Der Kehlkopf zeigte wieder ein normales Aussehen. Der Patient wurde in ambulante Behandlung entlassen. Nach 4 Monaten etwa waren Larynx und Stimmbänder ohne Befund, später auch der Kehlkopf.

Die Nachuntersuchung vom 8. 10. 1936 ergab kein Rezidiv. Stimme klar, Stimmbänder frei beweglich.

Am 24. 9. 1937: Kehlkopf o. B., die Stimme war vollkommen klar.

Dieses von Eigler [16] bereits ausführlich beschriebene, isoliert im Kehlkopf sitzende Ganglioneurom ist eine außerordentliche Seltenheit. Auch hier war der Grund zum Aufsuchen des Arztes die sich bedrohlich verstärkende Heiserkeit. Schmerzen, Schluck- oder Atembeschwerden waren nicht vorhanden. Zum Unterschied zu den anderen vorliegenden Fällen wurde das Ganglioneurom in der Schwebelaryngoskopie entfernt.

Fall 11: Minna L., 49 Jahre.

Nach der Vorgeschichte hatte die Patientin seit 1/4 Jahr eine rauhe Stimme. Das Sprechen selbst strengte nicht an. Bei Ruhe trat keinerlei Atemnot auf, dagegen litt M. L. beim Treppensteigen an Luftmangel. Ohren, Nase und Rachen zeigten keine Besonderheiten. Im Kehlkopf ergaben die Stimmbänder keinen krankhaften Befund. Doch unterhalb des rechten Stimmbandes saß eine rötliche und vorspringende Geschwulst mit glatter Oberfläche. Sie begann etwa in Höhe der Pars arytaenoidea, reichte wenig über die Medianlinie, aber nicht bis zum

Schildknorpel. Internistisch ergab sich kein krankhafter Befund. WA. negativ.

Am 28. 5. 1940 erfolgte in Lokalanaesthesie die Laryngofissur und Exstirpation eines subglottischen Tumors. Nach einem Längsschnitt wurde der Ring- und Schildknorpel freigelegt, der Kehlkopf eröffnet und Ring- und Schildknorpel gespalten. Es fand sich rechts und seitlich eine etwa bohnengroße, subglottisch sitzende Geschwulst, die ohne Schwierigkeiten exstirpiert wurde. Da sich keine Blutung einstellte, erfolgte tamponlose Behandlung und Primärnaht.

Am 3. 6. 1940 war eine Schwellung im unteren Bereich der Naht sichtbar; eine Naht wurde entfernt und es entleerte sich ein vereitertes Hämatom. Danach wurde die Tamponade im unteren Wundwinkel vorgenommen. Nach einigen Tagen hatte sich die Wunde gesäubert; der Kehlkopf war innerlich o. B. und die Stimme fast klar.

Die am 15. 6. 1940 erfolgende Laryngoskopie zeigte noch eine geringe Schwellung des rechten Stimmbandes. Die Atmung war frei, die Stimme mittelkräftig. Sonst war der Zustand der Patientin gut, so daß sie entlassen werden konnte.

Die histologische Untersuchung ergab, daß es sich um ein derbes Myxofibrom handelte.

Besonders hervorstechend war in diesem Falle die Atemnot, die auf die Größe des Myxofibroms zurückzuführen war. Größe und Sitz der Geschwulst boten die Indikation zur operativen Entfernung mittels Laryngofissur.

Fall 12: Anna H., 52 Jahre.

Die Patientin wurde am 25. 9. 1939 wegen hochgradiger Atemnot in die Hals-, Nasen- und Ohrenklinik Halle eingewiesen. A. H. wurde bereits am 15. 8. 1939 in das Städtische Krankenhaus in Weißenfels eingeliefert. Man vermutete dort eine retrotracheale Struma. Da die Atemnot aber immer mehr zunahm, erfolgte die Einlieferung in die hallesche Klinik.

Die Patientin befand sich in gutem K. Z. und E. Z., Herz und Lungen waren ohne krankhaften Befund. Ohren, Nase und Rachen zeigten ebenfalls keine krankhaften Erscheinungen. Bei der Laryngoskopie sah man einen subglottisch sitzenden,

etwa pflaumengroßen Tumor, der eine glatte Oberfläche hatte und mit größter Wahrscheinlichkeit von der Vorderwand der Trachea kam. Durch diese Geschwulst war das Lumen fast völlig verlegt. Wegen der bedrohlichen Atemnot wurde am 26. 9. 1939 die Tracheotomie ausgeführt und im Anschluß daran eine Röntgenaufnahme gemacht, auf der die Geschwulst deutlich zu erkennen war. Die Röntgenaufnahme wird am Ende der Arbeit gebracht (Abb. 6).

Nach 3 Tagen, nachdem die Patientin den operativen Eingriff gut überstanden hatte, erfolgte eine Probeexcision aus der Geschwulst. Histologisch: Myxofibrom. Bereits am 18. 10. 1939 fühlte sich die Patientin beschwerdefrei, die Tracheotomiewunde sah gut aus, so daß die Laryngofissur in Lokalanaesthesie ausgeführt werden konnte. Der Tracheotomieschnitt wurde nach oben hin verlängert und die typische Laryngofissur ausgeführt. Die Geschwulst selbst wurde stumpf von der Trachealwand und Larynxwand gelöst und es gelang, das Myxofibrom vollständig zu entfernen.

Am 23. 10. 1939 Entfernung der Kanüle. Die Patientin bekam gut Luft. Nach 3 Tagen war sie beschwerdefrei, die Laryngofissurwunde begann sich zu schließen. Es bestand nicht die geringste Atemnot mehr, so daß die Patientin als geheilt in ambulante Behandlung entlassen wurde.

Bemerkenswert war dieser Fall durch die hochgradige Atemnot, die die sofortige Tracheotomie unbedingt erforderlich machte und erst, nachdem die Erstickungsgefahr wegen der Größe der Geschwulst ausgeschaltet worden war, konnte das Myxofibrom exstirpiert werden. Anamnestisch und auch histologisch ergaben sich keine Anzeichen für Bösartigkeit. Die Operation bereitete trotz des Umfanges des Myxofibroms keinerlei Schwierigkeiten. Die Röntgenaufnahme dieser gutartigen Geschwulst unterstützte die klinischen Untersuchungen.

Im Verlaufe meiner Abhandlung habe ich bereits an verschiedenen Stellen darauf hingewiesen, daß bei den gutartigen Kehlkopfgeschwülsten die Differentialdiagnose von Bedeutung ist. Hierbei spielen, wie erwähnt, die Papillome, die Schleim-

hautpolypen und die Chondrome eine bedeutende Rolle. Neben diesen Neubildungen gibt es aber noch andere Erscheinungen, die im Bereich des Kehlkopfes Geschwulstform annehmen. Ich denke zunächst einmal an die sog. Amyloidtumoren. Was die Häufigkeit des Vorkommens betrifft, so zählt die neueste Zusammenstellung von M. Schmidt [47] bereits 96 Fälle, an denen der Kehlkopf allein 67mal beteiligt war. Hieraus ergibt sich, daß der Kehlkopf der Hauptsitz der lokalen Amyloidablagerungen ist.

Die Amyloidose tritt teils als Geschwulst, teils als derbe, diffuse Infiltration auf. An den aryepiglottischen Falten sahen Manasse, Sekel, v. Werdt Amyloidtumoren. Nach Pollak [42] fand man sie 19mal auch in der supraglottischen Region, und ebenso waren die Gegend der Arykuorpel (Beck [4], Scholz [4], Schrötter [49], Ziegler [58], Zwillinger [59]), die Taschenbänder (Mayer [26]), die Stimmbänder (Lindt [37]) befallen. Erwähnenswert ist auch der Fall v. Lénart [36], wo sich die Geschwulst im subglottischen Raum ausbreitete. Es handelte sich hierbei um eine blaßrote, flache Geschwulst mit höckeriger Oberfläche unterhalb des rechten Stimmbandes. Nach einigen Jahren füllte diese den subglottischen Raum aus und verschloß schließlich das Lumen der Trachea. Mit dem Löffel ließ sich die weiche Geschwulstmasse nach äußerer Eröffnung entfernen. Bezüglich der Therapie erwähnt Werner [54] die Ausführung der Laryngofissur.

Differentialdiagnostisch wichtig ist ebenfalls die intralaryngeale Struma. Wie wir bei Fall 12 meiner Krankenberichte sahen, wurde dort die Vermutungsdiagnose „Struma" gestellt, bis die klinischen Symptome eine Strumektomie als zwecklos erscheinen ließen. Für den Kliniker ist es wichtig, bei subglottischen, glatten Geschwülsten nicht nur an Fibrome oder dergl., sondern auch an die Möglichkeit einer hineingewachsenen oder versprengten Schilddrüsenpartie zu denken.

Eine gutartige Neubildung des Kehlkopfes, die differentialdiagnostischen Wert besitzt, ist fernerhin das Lymphom. Aus den niedergelegten Berichten verschiedener Autoren geht aber hervor, daß es sich nicht um eine echte Geschwulstbildung handelt, sondern vielmehr um eine Erkrankung der blutbereitenden

Gewebe. Ich führe das Lymphom deshalb nur der Vollzähligkeit halber an.

Weit wichtiger dagegen ist in differentialdiagnostischer Hinsicht das Sklerom, eine spezifische, chronische Entzündung, die auch den Kehlkopf befallen kann. Wir finden im katarrhalischen Stadium Borken und Krusten, auf deren Grundlage dann Infiltrationen und Knötchenbildung auftreten. Da das Sklerom starke Neigung zu Bindegewebsneubildung besitzt, führt es fast immer zu hochgradigen Stenosen. Schmerzen gehören zu den Ausnahmen, wohl aber bestehen die Beschwerden in Heiserkeit oder in Atemnot bis zum völligen Luftmangel im vorgeschrittenen Stadium.

Als wichtigen Bestandteil neben den altbewährten Untersuchungsmethoden und als Ergänzung derselben kennen wir in der Diagnostik der Kehlkopfkrankheiten das Röntgenbild. Dank der im Laufe der Zeit erfolgten Vervollkommnung ist es oft ein unentbehrliches Hilfsmittel.

In den Jahren seit 1913 hat man zunächst die Veränderungen bei der Tuberkulose, der Lues und dem Sklerom im Röntgenbild festgehalten, ja man ist in letzter Zeit dazu übergegangen, auch das Carcinom röntgenologisch zu betrachten. Trotz stetig verbesserter Röntgentechnik findet man in der Literatur nur ganz spärliche Hinweise, und es erhebt sich die Frage, ob diese Art der Untersuchung überhaupt schon Allgemeingut der Laryngologen geworden ist. Waldapfel [53] betont, daß oft erst das Röntgenbild die endgültige Klarstellung des Krankheitsfalles bringt. Nach Koch [35] werden in der Universitäts Hals-, Nasen- und Ohrenklinik Halle seit 6 Jahren Röntgenuntersuchungen bei fast allen krankhaften Prozessen des Kehlkopfes vorgenommen und zwar durch Profilaufnahmen, meist von beiden Seiten. Die Resultate, die hierbei erzielt wurden, sind als gut zu betrachten. Aufgenommen wurden nicht allein die luischen, tuberkulösen und karzinomatösen Veränderungen, sondern auch verschiedene gutartige Neubildungen, auf die ich an dieser Stelle besonders eingehen möchte.

Bei den beiden Röntgenabbildungen*) Nr. 2 und Nr. 6 handelt

*) Die Röntgenabbildungen befinden sich im Anhang der vorliegenden Arbeit.

es sich um Fälle, die ich innerhalb dieser Arbeit bereits besprochen habe. Diese Beispiele lassen erkennen, daß sich auch bei gutartigen Neubildungen, besonders bei solchen von bindegewebiger Grundlage, Sitz und Ausdehnung röntgenologisch deutlich wiedergeben lassen.

Zunächst sei von einem normal gebauten Kehlkopf eine Abbildung gegeben (Abb. 1), die sehr schön alle Einzelheiten des Kehlkopfes erkennen läßt.

Die Abb. 2 zeigt uns gut die röntgenologische Wiedergabe des Fibroms von Fall 6 dieser Arbeit. Wir sehen eine etwa kirschkerngroße Verschattung im vorderen Abschnitt des Stimmbandes. Der Morgagnische Ventrikel ist gut erkennbar.

Die Abb. 3, die von einem in dieser Arbeit, weil histologisch ungeklärt, nicht erwähnten Fall stammt, läßt deutlich einen etwa walnußgroßen, vom rechten Aryknorpel ausgehenden, glattwandigen, längsovalen, cystischen Tumor erkennen, der den Kehlkopfeingang zum größten Teil verlegt. Dem Alter des Patienten entspricht auf dem Bild die stärkere Verknöcherung der Kehlkopfknorpel. Der Morgagnische Ventrikel ist als lufthaltiges Gebilde erkennbar, aber anscheinend durch Geschwulstüberlagerung in seiner Form verändert.

Da der Patient eine direkte Betrachtung mit Autoskop sowie eine Probeexcision ablehnte, ist uns die Natur der Geschwulst unbekannt geblieben. Die Röntgenaufnahme konnte die Diagnose nicht erbringen.

Das nächstfolgende Beispiel macht uns klar, welch hohe Bedeutung die Kontraströntgenographie für die Erkennung auch von stenosierenden Larynxprozessen hat.

Bei der 21jährigen Patientin besteht seit mehreren Monaten starke Heiserkeit und allmählich sich verstärkende Atemnot. Die Larynxuntersuchung zeigt außer Rötung und Verdickung der Stimm- und Taschenbänder keinen sonderlichen Befund. Bei der Autoskopie finden sich im subglottischen Raum Borken und dicht unterhalb des Ringknorpels eine Verwölbung der hinteren Trachealwand, Kehlkopf und Trachea einengend.

Die Röntgenaufnahme (Abb. 4) — nach Relieffüllung mit dickflüssigem Jodipin — zeigt den Morgagnischen Ventrikel

mit Jodipin gefüllt; das Reliefbild läßt deutlich eine trichterförmige Stenosierung am unteren Rand des Ringknorpels erkennen.

Klinisch betrachtet steht die Diagnose nicht einwandfrei fest. Es kann sich möglicherweise um ein Sklerom mit Stenosierung und Borkenbildung handeln. Der Grund, weshalb ich diesen Fall hier anführe, ist nur, auf die Bedeutung der Röntgenkontrastfüllung für die Klärung von Stenosen hinzuweisen.

Einen weiteren Beweis dafür, daß man die gutartigen Geschwülste des Kehlkopfes im Röntgenbild gut erkennbar darzustellen vermag, bringt uns die Abb. 5. Sie zeigt uns eine übererbsengroße, längsovale, etwas unterhalb des Morgagnischen Ventrikels gelegene Verschattung. Man sieht ferner eine für das Alter des Patienten (34 Jahre) ziemlich starke Verknöcherung im Schild- und Ringknorpel. Der Morgagnische Ventrikel ist hier nur im hinteren Abschnitt erkennbar. Histologisch handelt es sich bei der Geschwulst um ein Fibrom. Der Fall wurde bei der Aufstellung deshalb nicht berücksichtigt, weil der Verlauf nichts Besonderes bot.

Die röntgenologische Abhandlung wollen wir nicht schließen, ohne nochmals auf die Bedeutung des Röntgenbildes vor Beginn laryngologischer Operationen hinzuweisen. Bei dem von mir zuletzt aufgeführten klinischen Fall einer gutartigen Kehlkopfgeschwulst erwies sich die Röntgenaufnahme insofern sehr vorteilhaft, als wir vor dem operativen Eingriff genau den Sitz und die Größe des Myxofibroms uns vergegenwärtigen konnten (Abb. 6). Ich bringe die Wiedergabe der Röntgenaufnahme an dieser Stelle, um abschließend zu beweisen, wie sehr die Röntgenuntersuchung doch die klinische Untersuchung unterstützt. Es ist daher in hohem Maße empfehlenswert, bei jeder Kehlkopferkrankung, vor allem aber bei Verdacht auf eine gutartige Kehlkopfgeschwulst und bei Kehlkopfstenosen die Röntgenuntersuchung nie zu unterlassen. In diesem Falle wurde auch eine Kontrastaufnahme angefertigt, welche aber die Stenose auch nicht wesentlich deutlicher erkennen ließ.

Zusammenfassung

Die gutartigen Geschwülste des Kehlkopfes sind nicht so selten wie sie in der Literatur von einzelnen Autoren angegeben werden. Sieht man von den häufigen, größtenteils auf entzündlicher Basis entstehenden und wegen ihrer mehr oder weniger starken Bindegewebsbeteiligung oft mit den Fibromen verwechselten Polypen und den Papillomen ab, so zeigt die Durchsicht des Materials der Halleschen Hals-, Nasen- und Ohrenklinik, daß in den letzten sechs Jahren: 7 Fibrome, 1 Lipom, 1 Fibroadenom, 1 Hämangiofibrom, 1 Ganglioneurom, 2 Myxofibrome und eine große, derbe, cystische, histologisch nicht sichergestellte, aber höchstwahrscheinlich gutartige Geschwulst zur Beobachtung kamen.

In Übereinstimmung mit der Literatur zeigen unsere Feststellungen, daß die gutartigen Neubildungen des Kelkopfes langsam wachsen und dementsprechend lange Zeit keine Symptome machen. Selbst große Geschwülste, wie die nur im Röntgenbild gezeigte cystische, werden unter Umständen ohne größere Beschwerden ertragen. Während aber solche supraglottischen, beweglichen Neubildungen unter Umständen nur zeitweise die Atmung behindern, bringt die Verengung des subglottischen Raumes, wie Fall 11 und 12 zeigen, häufiger Lebensgefahr mit sich. Der Tod tritt bei gutartigen Geschwülsten in der Regel nur durch Behinderung der Atmung ein.

Während in der Literatur lediglich über die Multiplizität der Papillome berichtet worden ist, konnten wir das Auftreten mehrerer gleichartiger Geschwulstbildungen im Kehlkopf auch bei einem Fall von Hämangiofibrom beobachten.

Ferner beobachteten wir ein 4mal rezidivierendes Lipom am Kehlkopfeingang und stimmen den Literaturmitteilungen darüber zu.

Die Therapie der gutartigen Geschwülste ist eine rein chirurgische. Ob man mit direkten oder indirekten Methoden vorgeht,

ist von Fall zu Fall zu entscheiden. Wie die Krankengeschichten von Fall 11 und 12 beweisen, muß bei größeren stenosierenden Geschwülsten unter Umständen die Laryngofissur zur Hilfe genommen werden.

Auf die Bedeutung der Röntgenaufnahme und der Kontraströntgenographie als hervorragendes Hilfsmittel wurde besonders hingewiesen.

Ich möchte diese Arbeit nicht abschließen, ohne Herrn Prof. Dr. Joh. Koch für die freundliche Überlassung der Arbeit, für die Stellung des Themas und für seine wertvollen Anregungen meinen verbindlichsten Dank auszusprechen.

Literaturverzeichnis

1. Alexander: Die Knorpelgeschwülste des Kehlkopfes. Arch. f. Laryng. 1900, Bd. 10, S. 181.
2. Alexander: Histologische Beiträge zur Lehre von den gutartigen Neubildungen der Stimmlippen. Fränkels Arch. Bd. 7.
3. Alexander: Die sog. Fibrome der Stimmbänder. Fränkels Arch. Bd. 8.
4. Beck u. Scholz: Karzinom und Amyloid des Larynx. Arch. f. Laryng. 1900, Bd. 21, S. 3.
5. Benda: Ganglion des N. vagus. Verh. d. dtsch. Pathol. Ges. 1904, S. 266.
6. Berberich-Kelemann: Amyloid aus Blumenfeld-Jaffé. Pathol. d. oberen Luft- u. Speisewege 1931, S. 194.
7. Berger: Zur Kenntnis der tumorförmigen Amyloiddosis. Arch. f. Nasen-, Ohren- u. Kehlkopfhlk. 1925, Bd. 114, S. 95.
8. Blumenfeld: Amyloidtumoren. Hdb. der spez. Chir. d. oberen Luftwege. 3. Aufl. 1922, Bd. 4, S. 554.
9. Blumenfeld-Jaffé: Pathol. der oberen Luft- und Speisewege. 1931.
10. Chiari, O.: Chirurgie des Kehlkopfes und der Luftröhre. Neue Dtsch. Chirurgie. 1916, Bd. 19.
11. Chiari: Die Krankheiten des Kehlkopfes und der Luftröhre. 1905.
12. Denker-Kahler: Hdb. der Hals-, Nasen- u. Ohrenhlk. 1929, Bd. 5.
13. Dertinger: Über tiefsitzende Lipome. Beitr. z. Kl. Chir. 1903, Bd. 28.
14. Engelhardt: Zur Anatomie und Behandlung der Knorpelgeschwülste des Kehlkopfes. Ztschr. f. Hals-, Nasen- u. Ohrenheilk. 1926, Bd. 16.
15. Eckert-Möbius: Myxom aus Denker-Kahlers Hdb., Bd. 5, S. 148.
16. Eigler: Drei seltene Geschwülste der oberen Luftwege. Im Hals-, Nasen- u. Ohrenarzt 1937, Bd. 28, S. 320.
17. Eppinger: Klebs, Pathol. Anatomie.
18. Fahr, Th.: Gutartige Tumoren als Passagehindernis im Oesophagus. Kl. W. 1923, 2. Jahrg., Nr. 52.

19. Fauvel: Myxematöser Polyp. Traité pratique des maladies du larynx. Paris 1877.
20. Freund, Paula: Ein Ganglioneurom des rechten Halssympathikus. Frankf. Ztschr. f. Pathol. 1913, Bd. 13, S. 266.
21. Geymüller: Beitrag zur Kenntnis der Ganglioneurome. Bruns Beitr. 1909, Bd. 115, S. 712.
22. Glinski: Über Ganglioneurom nebst Bes[illegible]r. eines Falles. Ref. D. m. W. 1906, S. 2044 u. Zbl. f. Chir. 1906, Nr. 44.
23. Goldstein: Laryngoscope 1909.
24. Hajek: Pathologie u. Therapie der Erkrankungen des Kehlkopfes, der Luftröhre und der Bronchien. 1932. — Gutartige Neubildungen des Kehlkopfes, S. 474 ff.
25. v. Hansemann: Zit. nach Henke-Lubarsch III, 1, S. 449.
26. Hart-Mayer: Gewächse. In Henke-Lubarsch, Hdb. d. spez. An. u. Histol. 1928, Bd. III.
27. Hart-Mayer: Kehlkopf, Trachea u. Bronchien. In Henke-Lubarsch, Hdb. d. spez. path. Anatomie 1928, Bd. III.
28. Haslinger: Fibrome des Oesophagus. Hdb. d. Hals-, Nasen- u. Ohrenhlk. von Denker-Kahler, Bd. 9.
29. Hellmann: Sklerom. In Blumenfeld-Jaffé, Path. d. oberen Luft- u. Speisewege, S. 476.
30. Henke-Lubarsch: Hdb. d. spez. path. Anatomie u. Histologie 1928, Bd. III, 1. Teil.
31. Hünermann, Th.: Die Geschwülste des Rachens aus Denker-Kahlers Hdb., Bd. 5.
32. Jaffé, Leicher u. Pfeiffer: Tumoren. In Blumenfeld-Jaffé, Pathol. d. ob. Luft- u. Speisewege 1931, S. 536 ff.
33. Jurasz: Die gutartigen Neubildungen des Kehlkopfes. Heymanns Hdb., Bd. I, 2. Hälfte.
34. Kaiserling: Zit. nach Henke-Lubarsch.
35. Koch: Beiträge zur Darstellung v. Kehlkopferkrankungen im Röntgenbild. Arch. f. Ohren-, Nasen- u. Kehlkopfhlk. 1937, Bd. 143, Heft 3.
36. v. Lénart: Operierter Fall einer amyloiden Infiltration des Kehlkopfes und der Luftröhre. W. kl. W. 1909, S. 184.
37. Lindt: Amyloid des Larynx. Verh. d. Verein südd. Laryng. 1904, S. 56.
38. Mansfeld: Über Knorpelgeschwülste des Kehlkopfes. Fränkels Arch. f. Laryng. 1909, Bd. 22, S. 508.

39. Martius: Maligner Sympathoplastentumor des Halssympathikus. Frankf. Ztschr. f. Pathol. 1913, Bd. 12, S. 442.
40. Minnigerode: Die Geschichte der Luftröhre u. d. Bronchien. In Denker-Kahlers Hdb. 1929, Bd. 5, S. 543.
41. Minnigerode: Fibrome der unteren Luftwege. In Denker-Kahlers Hdb. 1929, Bd. 5.
42. Pollak: Zit. nach Berberich-Kelemann.
43. Runge: Sklerom. In Henke-Lubarsch Hdb. 1928, Bd. III, 1. Teil.
44. Seiferth: Beiträge zur Lehre von den Geschwülsten unter besonderer Berücksichtigung der Multiplizität u. Ätiologie der Tumoren. Passow-Schäfers Beitr. 1922, Bd. 125, S. 694.
45. Spieß: Über ein Gangliom des Kehlkopfes. Ztschr. f. Laryng. 1929.
46. Sternberg: Der heutige Stand der Lehre von den Geschwülsten. Verlag Springer 1926.
47. Schmidt: Über das tumorförmige Amyloid im Gebiet der oberen Luftwege. Arch. f. Ohrenhlk. 1928, Bd. 117, S. 300.
48. Schmidt: Die Krankheiten der oberen Luftwege. 1903.
49. Sommerfeld: Ein Fall von Ganglioneurom am Hals. Ztrbl. f. Path. 1919/20, Bd. 30, S. 641.
50. Schrötter: Amyloidgeschwulst des Larynx. Mtschr. f. Ohrenhlk. usw. 1898, Bd. 32, S. 463.
51. Schrötter: Zit. nach A. Thost: Die gutartigen Neubildungen im Kehlkopf. In Denker-Kahlers Hdb., Bd. 5.
52. Thost, A.: Die Geschwülste des Kehlkopfes. In Denker-Kahlers Hdb., Bd. 5, S. 364 ff.
53. Waldapfel: Zit. nach Koch.
54. Werner: Klin. Beitr. z. Frage der Amyloidtumoren der oberen Speisewege und Luftwege. Intern. Zbl. f. Ohrenhlk. 1925, Bd. 24, S. 1.
55. Wolfenden: Zit. nach A. Thost in Denker-Kahlers Hdb., Bd. 5, S. 399.
56. Wood: Ganglioneurome des rechtsseitigen Halssympathikus. Prager med. Wschr. 1906, S. 646.
57. Zalewski: Endolaryngeale Ausschälung eines Larynxfibroms. Arch. f. Laryng., Bd. 13.
58. Ziegler: Zit. nach A. Thost: Die Geschwülste des Kehlkopfes.
59. Zwillinger: Amyloid des Kehlkopfes. Mschr. f. Ohrenhlk. 1922, Bd. 46, S. 1924.

Lebenslauf

Ich, Erwin Lau, wurde am 27. November 1912 in Berlin als Sohn des Kaufmanns Gustav Lau und dessen Ehefrau Emma Lau geb. Ritter geboren. Nach 3 Jahren Grundschule besuchte ich das Reform-Real-Gymnasium zu Halle a. d. S., wo ich am 7. März 1931 die Reifeprüfung bestand. Am 11. März 1937 ließ ich mich als deutscher Staatsangehöriger an der Universität Halle immatrikulieren, um Zahnheilkunde zu studieren. Hier legte ich am 3. April 1935 die zahnärztliche Vorprüfung erfolgreich ab. Nachdem ich am 22. November 1937 ebenfalls in Halle die zahnärztliche Prüfung bestanden hatte, wurde mir die Approbation als Zahnarzt erteilt.

Meine Lehrer waren u. a. die Professoren H. Heinroth und O. Heinroth, Geheimrat Prof. Abderhalden, Prof. Stieve, Prof. Wätjen, Prof. Geßner, Prof. Wagner, Prof. Koch.

Vom 25. November 1937 bis 23. September 1939 war ich in Halle bei Zahnarzt Dr. W. von Lerche als Assistent tätig, bis ich von meiner zahnärztlichen Bezirksstelle als Vertreter in die verwaiste Kriegspraxis Dr. Hering nach Elsterwerda berufen wurde, wo ich bis zum 20. Juli 1940 meinen Dienst tat.

Nunmehr bin ich als Zahnarzt zur Betreuung der deutschen Bevölkerung im Osten von der Kassen-Zahnärztlichen-Vereinigung Deutschlands in Tschenstochau (Generalgouvernement) eingesetzt worden. Ich beabsichtige, dorthin in nächster Zeit überzusiedeln und dort meine zahnärztliche Praxis zu eröffnen.

Anhang



Abbildung 1

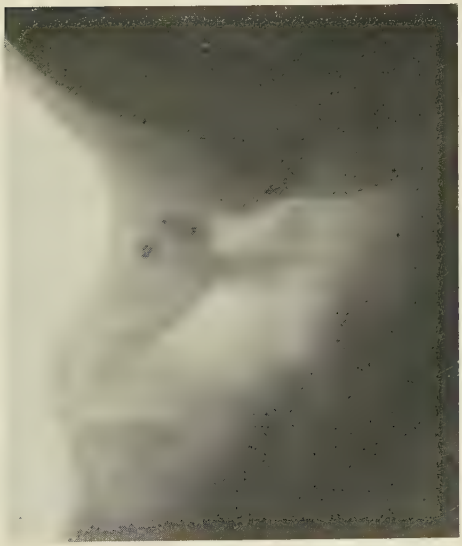

Abbildung 2

Abbildung 3

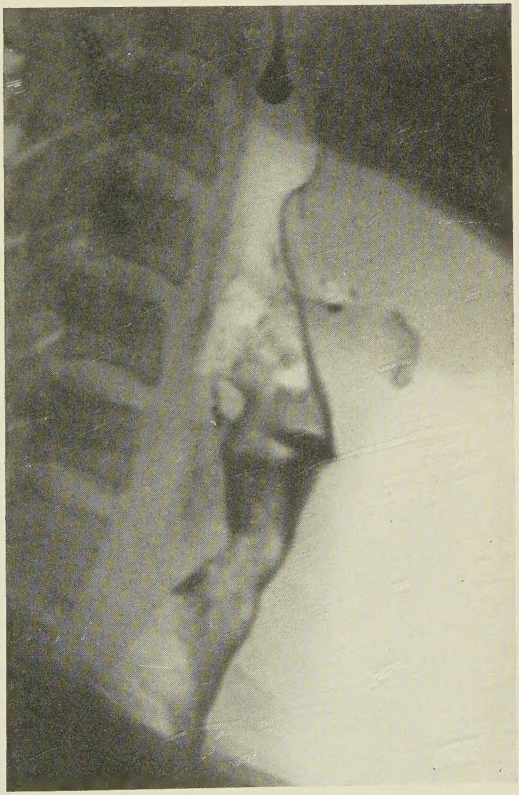

Abbildung 4

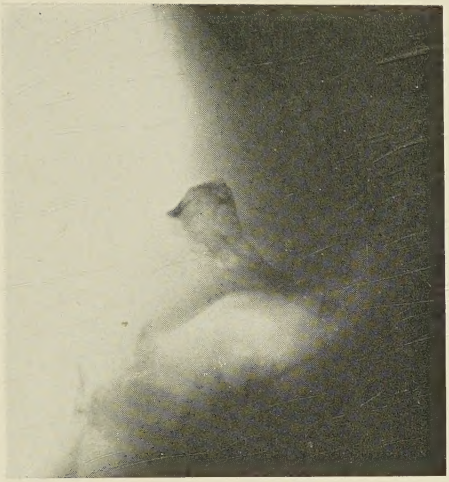

Abbildung 5

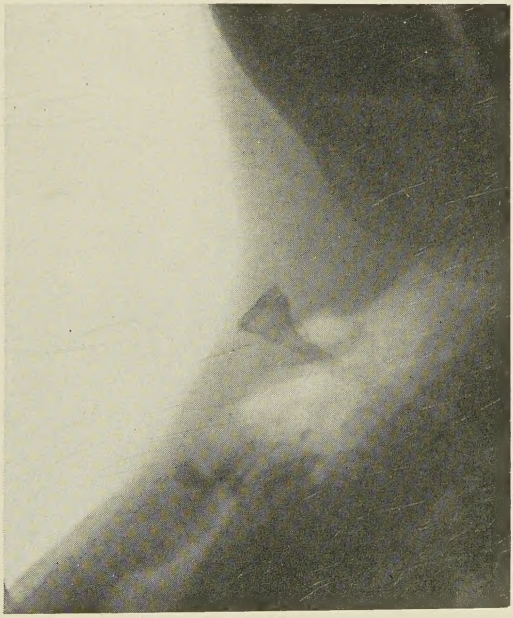

Abbildung 6